

塩化メチルのラット及びマウスを用いた
吸入によるがん原性試験報告書

試験番号：ラット/0210；マウス/0211

PHOTOGRAPHS

P H O T O G R A P H S

- PHOTOGRAPH 1 THYLOID, FOLLICULAR ADENOMA
RAT, MALE, 1000ppm, ANIMAL NO.0210-1303
- PHOTOGRAPH 2 THYLOID, FOLLICULAR ADENOMA
RAT, MALE, 1000ppm, ANIMAL NO.0210-1303
- PHOTOGRAPH 3 BRONCHIOLAR-ALVEOLAR ADENOMA
MOUSE, FEMALE, 200ppm, ANIMAL NO.0211-2221
- PHOTOGRAPH 4 BRONCHIOLAR-ALVEOLAR ADENOMA
MOUSE, FEMALE, 200ppm, ANIMAL NO.0211-2221

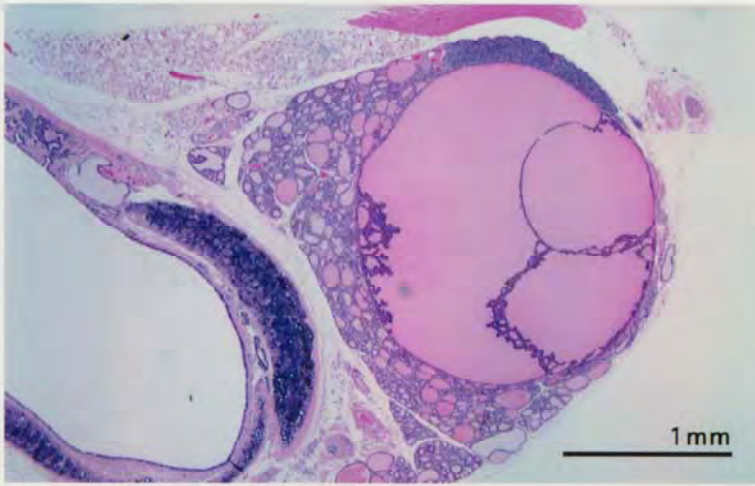


写真1 甲状腺、濾胞状腺腫
ラット、雄、1000ppm群、動物No.0210-1303
(H&E染色)

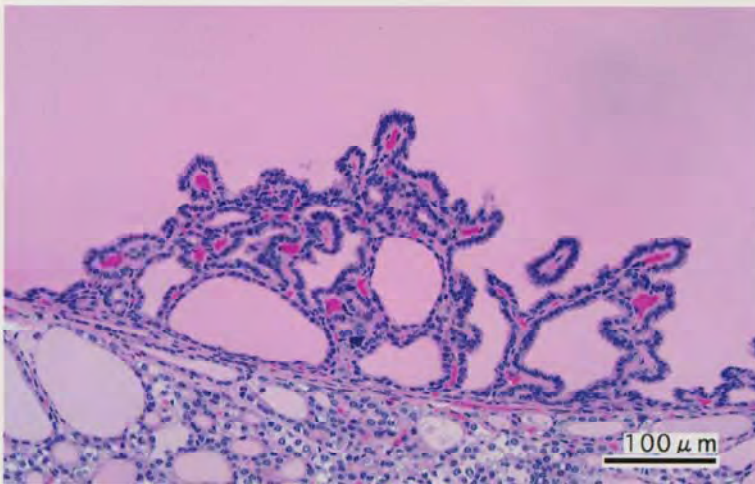


写真2 甲状腺、濾胞状腺腫
ラット、雄、1000ppm群、動物No.0210-1303
(H&E染色)

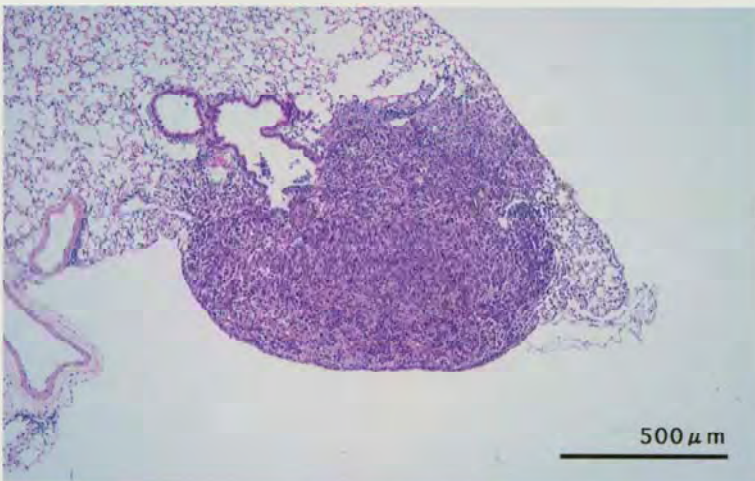


写真3 肺、細気管支-肺胞上皮腺腫
マウス、雌、200ppm群、動物No.0211-2221
(H&E染色)

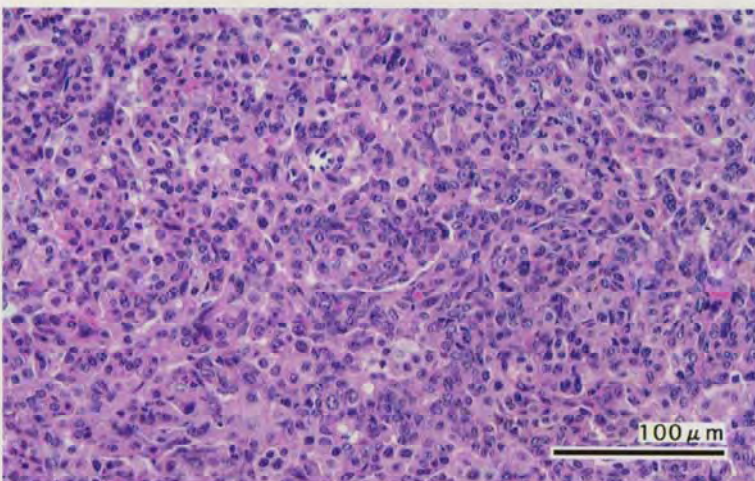


写真4 肺、細気管支-肺胞上皮腺腫
マウス、雌、200ppm群、動物No.0211-2221
(H&E染色)