

1, 1, 1 - トリクロロエタンのラット及びマウスを用いた
吸入によるがん原性試験報告書

試験番号:ラット/0189 ; マウス/0190

PHOTOGRAPHS

(A1-1~A9-2)

2週間試験 : ラット/0156 ; マウス/0157

P H O T O G R A P H S

- PHOTOGRAPH 1 PERITONIUM, MESOTHELIOMA
RAT, MALE, 3200ppm, ANIMAL NO.0189-1309(H&E, X32)
- PHOTOGRAPH 2 LUNG, BLONCHIOLAR-ALVEOLAR ADENOMA(A)
RAT, MALE, 3200ppm, ANIMAL NO.0189-1311(H&E, X32)
- PHOTOGRAPH 3 LIVER, HEPATOCELLULAR ADENOMA(A)
MOUSE, FEMALE, 3200ppm, ANIMAL NO.0190-2326(H&E, X32)
- PHOTOGRAPH 4 HARDERIAN GLAND, ADENOMA
MOUSE, MALE, 3200ppm, ANIMAL NO.0190-1346(H&E, X16)
- PHOTOGRAPH 5 SPLEEN, MALIGNANT LYMPHOMA
MOUSE, MALE, 3200ppm, ANIMAL NO.0190-1330(H&E, X160)
- PHOTOGRAPH 6 LUNG, BLONCHIOLAR-ALVEOLAR CARCINOMA
MOUSE, MALE, 3200ppm, ANIMAL NO.0190-1327(H&E, X32)
- PHOTOGRAPH 7 LUNG, BLONCHIOLAR-ALVEOLAR ADENOMA(A)
MOUSE, FEMALE, 3200ppm, ANIMAL NO.0190-2341(H&E, X32)

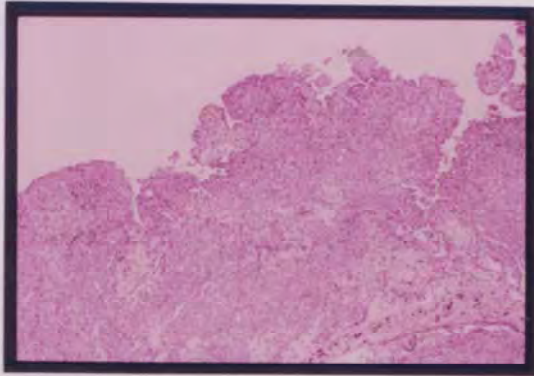


写真 1 腹膜 中皮腫
ラット、雄、3200ppm群、動物NO. 0189-1309
(H&E染色、X32)

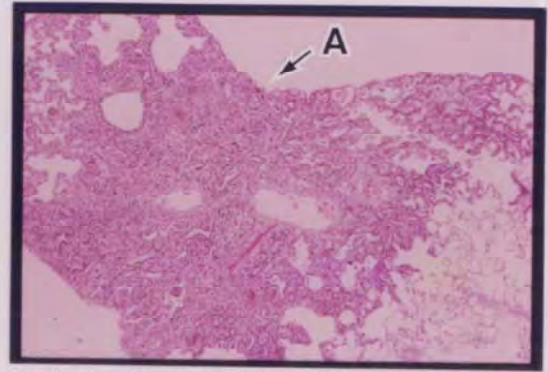


写真 2 肺 細気管支-肺胞上皮腺腫(A)
ラット、雄、3200ppm群、動物NO. 0189-1311
(H&E染色、X32)

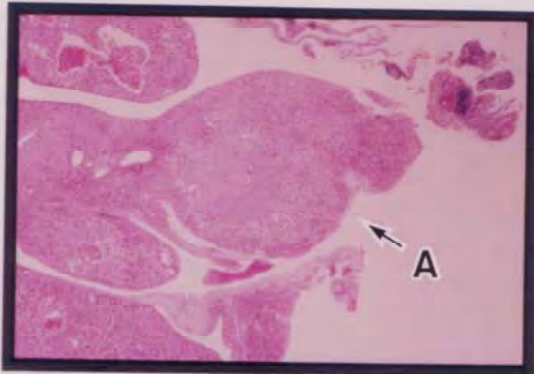


写真 3 肝臓 肝細胞腺腫(A)
マウス、雌、3200ppm群、動物NO. 0190-2326
(H&E染色、X32)

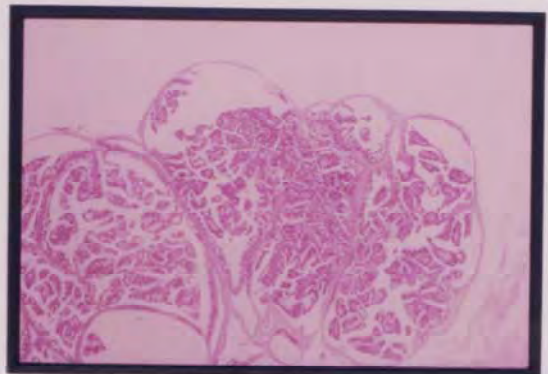


写真 4 ハーダー腺 腺腫
マウス、雄、3200ppm群、動物NO. 0190-1346
(H&E染色、X16)

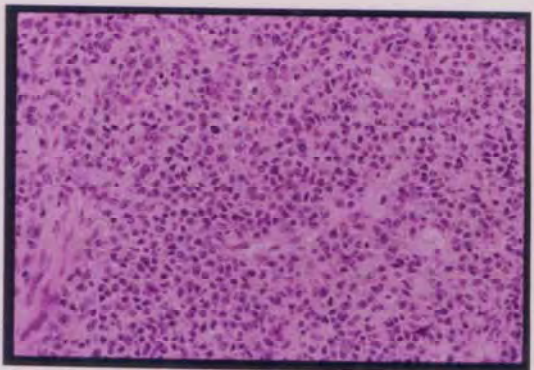


写真 5 脾臓 悪性リンパ腫
マウス、雄、3200ppm群、動物NO. 0190-1330
(H&E染色、X160)

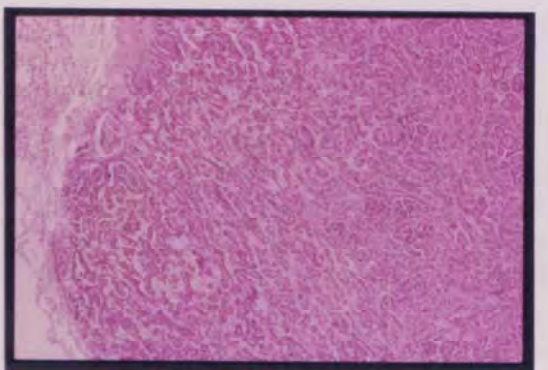


写真 6 肺 細気管支-肺胞上皮癌
マウス、雄、3200ppm群、動物NO. 0190-1327
(H&E染色、X32)

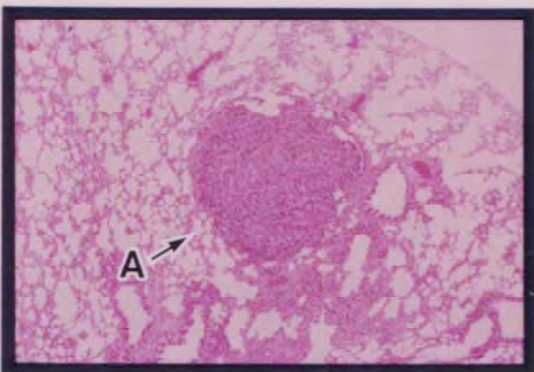


写真 7 肺 細気管支-肺胞上皮腺腫(A)
マウス、雌、3200ppm群、動物NO. 0190-2341
(H&E染色、X32)